AUS DEM PATHOLOGISCH-ANATOMISCHEN INSTITUT DES
KRANKENHAUSES MÜNCHEN-SCHWABING
PROFESSOR DR. OBERNDORFER

BEITRAG ZUR TUBERKULOSE DER HYPOPHYSE

INAUGURAL-DISSERTATION

ZUR ERLANGUNG DER DOKTORWÜRDE IN DER GESAMTEN MEDIZIN VERFASST UND EINER HOHEN MEDIZINISCHEN FAKULTÄT DER KGL. BAYER. LUDWIG-MAXIMILIANS-UNIVERSITÄT ZU MÜNCHEN

VORGELEGT VON

HANS HEIDKAMP
AUS DÜSSELDORF

BERLIN
DRUCK VON GEORG REIMER
1912

AUS DEM PATHOLOGISCH-ANATOMISCHEN INSTITUT DES
KRANKENHAUSES MÜNCHEN-SCHWABING
PROFESSOR DR. OBERNDORFER

BEITRAG ZUR TUBERKULOSE DER HYPOPHYSE

INAUGURAL-DISSERTATION

ZUR ERLANGUNG DER DOKTORWÜRDE IN DER GESAMTEN MEDIZIN VERFASST UND EINER HOHEN MEDIZINISCHEN FAKULTÄT DER KGL. BAYER. LUDWIG-MAXIMILIANS-UNIVERSITÄT ZU MÜNCHEN

VORGELEGT VON

HANS HEIDKAMP
AUS DÜSSELDORF

ACAD.
LUGD.BAT.
BIBL.

BERLIN
DRUCK VON GEORG REIMER
1912

Gedruckt mit Genehmigung der Medizinischen Fakultät der Universität München.

Referent: Prof. Dr. Borst.

Sonder-Abdruck aus Virchows Archiv Bd. 210.
Herausgegeben von Geh. Rat Prof. Dr. J. Orth.
Verlag von Georg Reimer, Berlin.

Dem Andenken meiner Eltern.

Digitized by the Internet Archive
in 2026

https://archive.org/details/IA41548309_0085

Während die Angaben der Literatur über Neubildungen des Hirnanhanges recht zahlreich sind, findet man über tuberkulöse Erkrankung der Glandula pituitaria nur sehr spärliche Mitteilungen. Der erste mir zugängige Fall ist der von Beck[1].

Ein 17jähriger Mann von schwächlicher Konstitution und Zeichen von Skrophulosis bekommt starke Kopfschmerzen, vorübergehende Blindheit, Diplopie, endlich Delirien und nach einem soporösem Zustand tritt der Exitus letalis ein. Die Autopsie ergab eine Umwandlung der Gland. pituitaria in eine nußgroße, kugelige Masse, welche in dem entsprechenden Teile des Gehirns sich eine Grube gebildet hatte. Die Geschwulst füllte die Fossa pituitaria aus. Der Sinus sphenoidalis der rechten Seite ist durch den Druck des Tumors durch ein beträchtliches Loch geöffnet, doch tritt dieser nicht durch dasselbe in den Sinus ein. Die Nerven der dortigen Gegend sind mehr oder weniger nach außen gedrückt. Der Sehnerv ist unbeschädigt. Eine feste fibröse Kapsel umgibt den Tumor, dessen oberer Teil zerfallen ist und geht in die Dura über. Der käseartige Inhalt ist zentral etwas erweicht. Die Lungen waren gesund, sonst keine Zeichen von Tuberkulose.

Dann führe ich die Mitteilung Wagners[2] an:

Ein 13jähriges Mädchen wies vom 1. Lebensjahre bis zum Tode Zeichen hochgradiger Skrophulose auf. Es bestanden stets Konjunktivitiden, Ozaena und geringe Drüsenschwellungen. Der Tod trat nach mehrstündigen allgemeinen Konvulsionen, Bewußtlosigkeit und Sopor auf, ohne daß weiteres Unwohlsein vorausgegangen. Der Sektionsbefund erwähnt starke Spannung der Dura und überall deutliche Trübung der weichen Hirnhäute, dann heißt es: „Die Gland. pituitaria ist in ihrer ganzen Masse in eine halbkirschkerngroße, unregelmäßige, höckerige, übrigens kugelige gelbliche, feste Geschwulst verwandelt, welche nur mit Mühe aus ihrer Grube entfernt werden kann. Auf dem Durchschnitt ist dieselbe etwas brüchig graugelblich, gefäßlos, glatt, schwach glänzend, trocken. Der Schnitt zeigte in einer sparsamen homogenen Grundsubstanz gleichmäßig verteilt, runde, mittelgroße, nicht atrophische Kerne, meist ohne deutliches Kernkörperchen."

Hueter[5], der diesen Fall ebenfalls anführt, hält es nicht für erwiesen, daß hier Tuberkulose vorgelegen habe, da die mikroskopische Untersuchung nicht mit Sicherheit ein Gummi der Hypophyse ausschließen lasse. Die Beschreibung würde zwanglos auch die Annahme eines solchen erklären, zumal man nicht durch Nachweis von Bazillen die Diagnose sichern konnte.

Man könnte glauben, daß die Vermutung, es habe sich um eine syphilitische Neubildung gehandelt, um so gerechtfertigter sei, als sich bei der Sektion im ganzen Organismus keine Spur von Tuberkulose nachweisen ließ. Es müßte dann also die Hypophyse primär an Tuberkulose erkrankt sein, ein Befund, der, wie wir weiter unten sehen werden, vereinzelt dastehen würde. Die Mitteilung von Boyce, Rubert und Beadles[4], die über ein „wahrscheinlich" tuberkulöses Granulom der Glandula pituitaria berichten, will ich nur der Vollständigkeit wegen hier anführen, denn sie enthalten in dieser unbestimmten Angabe nichts Verwertbares.

Den dritten Fall von Hypophysistuberkulose entnehme ich dem Werke von E. Lancereaux[3].

Eine Frau von 27 Jahren stirbt an Phthisis kurz nach einer Entbindung; Lungen- und Intestinaltuberkulose. Die Glandula pituitaria von fast doppelter Größe, geschlossen und verhärtet, zeigte in einer ihrer Hälften miliare Granulationen, die alle Charaktere von tuberkulösen Granulationen der Lungen aufwiesen. Die übrigen Organe waren wenig oder gar nicht affiziert.

Genauer untersucht und ausführlicher behandelt ist der Krankheitsfall, den Hueter[5] mitteilt. Es handelt sich um eine 42 jährige Zwergin aus normaler Familie.

Vom Autopsiebefund interessiert hier das Vorhandensein eines grauen sulzigen Exsudates der Meningen an der Basis, besonders in der Gegend des Chiasma, Infundibulum und in den Sylvischen Gruben; hier sind deutlich graue Knötchen erkennbar. In der linken Lungenspitze alter verkäster Herd, in beiden Lungen miliare Tuberkel. Tuberkulose der Nebennieren und des Uterus, Miliartuberkulose des Serosaüberzuges und Leberparenchyms. Die kleine Hypophysis zeigt auf dem Schnitt graurötliches, mäßig blutreiches Drüsengewebe und graugelbes trübes Gewebe, das den Infundibularteil umgibt. Nur der dem Hinterlappen angrenzende Drüsenabschnitt war krank, der Hinterlappen selbst frei. Nekrotische Partien von epitheloiden Zellen begrenzt. Nachweis von Tuberkelbazillen. Infundibularteil frei von Erkrankung. Eine Volumvermehrung des Organes bestand nicht. Die Kapillaren waren weit und bluthaltig. Erwähnen möchte ich an dieser Stelle den Fall Stockerts, obgleich er streng genommen nicht zu dieser Zusammenstellung paßt. Ein tuberkulöser, scharf abgegrenzter Tumor vom Periost der Unterfläche des großen Keilbeinflügels ausgehend, verdrängt die Hypophysis, sie selbst aber ist frei von der Erkrankung.

Alsdann würde die Mitteilung von Haushalter[6] und Lucien anzuführen sein.

Ein 6jähriges Kind, mütterlicherseits erblich belastet, bekommt plötzlich Konvulsionen, die eine Viertelstunde dauern, und stirbt bald darauf im Koma.

Bei der Autopsie findet man einen nußgroßen Tumor im Bereich des Tuber cinereum, von diesem Tumor geht der stark an Volumen vermehrte Hypophysenstiel ab, ohne daß eine Demarkationslinie zwischen beiden bestand. Die Hypophysis ist äußerlich nicht sichtlich verändert, aber sehr weich und fest an der Sella haftend. Histologisch fanden sich Riesenzellen und Lymphozytenanhäufungen. Koch sche Bazillen ließen sich nicht nachweisen. Beide Hypophysislappen waren in gleicher Weise befallen. Das Nervengewebe der Nachbarschaft war nicht sichtlich verändert. Außerdem war die rechte Lungenspitze an Tuberkulose erkrankt. Erscheinungen, die auf eine Erkrankung des Hirnanhanges hätten hinweisen können, fehlten vollständig.

In der Reihe der bekannt gewordenen Fälle führe in dann den Bericht von Lucien[7] und Parisot an.

Diabetes mellitus und Hypophysentuberkulose bei einer 65jährigen Frau. Der Exitus erfolgte an einer subarachnoidealen Blutung. In den Lungen bestanden alte tuberkulöse Veränderungen. Von akromegalischen Symptomen war nichts zu bemerken. Histologisch fanden sich miliare Tuberkel. Soweit man es erkennen konnte, war der größte Teil der Drüse funktionsfähig geblieben.

Als letzten mir bekannt gewordenen Fall erwähne ich endlich denjenigen Sommers[8], eine Frau von 48 Jahren.

Es bestanden Kopfschmerzen, Symptome des Tubenverschlusses, ferner derbe Vorwölbung vom Rachendach oberhalb der rechten Tube nach abwärts. Später traten auf: Abduzensparese, leichte Benommenheit und Nackensteifigkeit, erhöhter Druck des trüben Liquor cerebrospinalis und hoher Puls. Bei der Autopsie fanden sich längs der Gefäße graue Knötchen, besonders aber eine weiche verkäste Hypophysis. Eine vom tuberkulösen Keilbein ausgehende Phlegmone an der hinteren Rachenwand war dem Durchbruch nahe. Während des Lebens fehlte jeder Hinweis auf eine Affektion des Hirnanhanges.

Diesen bisher veröffentlichten Angaben über Hypophysentuberkulose habe ich einen weiteren Fall hinzuzufügen, der im Krankenhause München r. d. I. zur Beobachtung kam.

Aus der Krankengeschichte, die mir von Herrn Oberarzt Dr. Grassmann freundlichst zur Verfügung gestellt wurde, entnehmen wir folgendes:

Georg T., 13 Jahre, leidet seit 4 Jahren an Drüsenentzündungen der l. Halsseite, die wiederholte Operationen erfordern. Anfang Juli 1908 treten kalte Abszesse an der Brustwand und Rippenkaries auf. Mitte März entstand eine fungöse Sehnenscheidenentzündung am r. Fuß. Es brechen dann tuberkulöse Hautgeschwüre an verschiedenen Stellen des Körpers auf. Seit 1½ Jahren kann Patient den Hals nicht mehr bewegen. Epileptische Anfälle, die seit 4 Jahren bestanden, wurden im Krankenhause nicht beobachtet.

Status: Allgemeine Anämie, äußerst abgemagerter kachektischer Mensch. Die Haut ist abschuppend. Patient ist auf beiden Augen vollständig blind. Ophthalmoskopisch: Sehnervenatrophie, Pupillen weiß. An verschiedenen Körperstellen tuberkulöse Hautgeschwüre, ein kalter Abszeß an der l. Stirnseite, sowie mehrere an der Brustwand mit Fistelbildung. Malum suboccipitale. Karies der obersten Halswirbel mit Bewegungsbehinderung. Es bestehen weder Erscheinungen seitens des Rückenmarkes noch Lähmungen. Caries costae VIII u. IX l., am l. Fuß Sehnenentzündung. Sensorium klar. Keine Störung seitens des Nervensystems. Reflexe intakt, ebenso Motilität und Sensibilität.

Sektionsprotokoll: Krkhs. r./J. S. 464/09. Obduzent: Dr. Regensburger. Krankenhauptbuch Nr. 3390.

Klinische Diagnose: Skrophulose, Caries column. vertebr. Caries cost. VIII. sin. Abscess. congestio capitis et brach. sin. Fungus cutan. et tendin. dur. Anaemia, Paralysis cordis.

Anatomische Diagnose: Chron. ulzerierende Tuberkulose des l. Oberl. mit Kavernenbildung. Beginnende Bronchopneumonie im r. Oberlappen. Adhäsive Pleuritis mit ausgedehnter Schwartenbildung links. Eitrige käsige Mediastin tis. Tuberkulöse Karies der Schädelbasis, besonders in der Umgebung der Sella turcica mit Zerstörung der Hypophyse sowie des l. Schläfenbeins. Hochgradige Anämie sämtlicher Organe. Beginnende parenchymatöse Nephritis. Tuberkulöse Knötchenbildung in der Milz und Leber. Tuberkulose der zervikalen, Bifurkations-, mediastinalen, inguinalen und kubitalen Drüsen. Skrofuloderma. Karies des ers en und zweiten Halswirbels. Fungöse Entzündung der Sehnenscheiden in der Gegend des rechten Malleolus int., Karies der neunten l. Rippe. Schlaffes Herz.

Körperlänge 1,37; l. Lunge 400, r. Lunge 260, Herz 150, Leber 740, Milz 110, r. Niere 170, l. Niere 150, Gehirn 1360 g.

Abgemagerte, jugendliche, männliche Leiche mit äußerst blasser Hautdecke. Oberhalb des l. Auges zwei apfelkerngroße Substanzverluste. Am Nacken ein pflaumengroßer Substanzverlust, in dessen Umgebung eine nicht deutlich abgrenzbare, knochenharte, anscheinend mit der Wirbelsäule zusammenhängende Geschwulst. An der l. Seite des Rückens im Bereich des 8. bis 12. Dornfortsatzes ein in Vernarbung begriffener Substanzverlust der äußeren Haut. Im Bereich der 10. Rippe in der Axillarlinie eine etwa 6 cm lange, breit klaffende Hautwunde, deren Rand schmierig, eitrig belegt ist. Zum Teil stößt man hier auf rauhen Knochen. Eine der an der l. Seite beschriebenen ähnliche Wunde oberhalb des l. Ellenbogens. Drei solche Wunden in der Gegend des r. inneren Knöchels. Am r. Fußgelenk zeigt die Synovialkapsel sich zum Teil mit schwammigrötlichen Granulationen bedeckt. Am inneren Rand der Achillessehne sowie der Sehne des Tibialis Sehnenscheide verdickt und mit käsigen, eitrigen Auflagerungen bedeckt. In der Gegend des r. Hüftgelenkes eine gänseeigroße Auftreibung, in deren Bereich die Haut dunkelblau gefärbt ist, in der Mitte ein Substanzverlust. Bewegungsfähigkeit des r. Hüftgelenkes nach allen Richtungen stark beeinträchtigt. In der r. Leistenbeuge ein in Vernarbung begriffener, mit Schorf bedeckter Substanzverlust. Unterhalb desselben eine etwa kastaniengroße, nässende, umschriebene Geschwulst. Ein weiterer Substanzverlust in der Gegend des r. Unterkieferwinkels sowie am r. Rand

des Kukullaris. Nach Abziehung der Kopfschwarte zeigt sich an der Grenze von Stirn und l. Schläfenbein der Knochen in Ausdehnung einer Pflaume zerfressen. An dieser Stelle entleert sich auf Druck auf die äußere Haut dicker rahmiger Eiter.

Unterhautfettgewebe völlig geschwunden. Muskulatur spärlich, blaß; im kleinen Becken wenig freie Flüssigkeit. Wurm in die Höhe geschlagen, mit dem Zökum verwachsen, nicht durchgängig. Leber überragt den Rippenbogen nicht. Zwerchfell l. u_4 r. o_4. Interkostalräume auffallend weit. L. Lunge in ganzer Ausdehnung mit der Brustwand verwachsen. R. Lunge frei, r. Pleurahöhle leer. Herzbeutel liegt in Markstückgröße vor, in demselben wenig seröse Flüssigkeit.

Milz von gehöriger Größe, Kapsel leicht gerunzelt. Gewebe blaßrot, gelbe Knötchen auf der Schnittfläche. Duct. choledoch. durchgängig. Leber von gehöriger Größe, Kapsel durchscheinend, zeigt zahlreiche darunter liegende bis hirsekerngroße gelbe Einlagerungen. Auf dem Schnitt Farbe bräunlich rot; azinöse Zeichnung deutlich, zentral dunkel, Peripherie hell. Überall zerstreut zahlreiche gelbliche Knötchen. Konsistenz vermehrt. In der Gallenblase eine mäßige Menge fadenziehender Galle.

Magen von gehöriger Größe, gebläht, enthält reichliche Menge grünlich-schleimiger Flüssigkeit. Schleimhaut im ganzen blaß, zum Teil samtartig verdickt. Falten ausstreichbar. Duodenum o. B.

Pankreas: sehr klein, blaß, Läppchenzeichnung deutlich. Im Mesenterium zahlreiche markiggeschwellte, bis hirsekorngroße Drüsen. Ureteren o. B. Nebennieren o. B.

L. Niere mit vollständig geschwundener Fettkapsel. Fibrosa mäßig leicht abziehbar. Oberfläche glatt, zum größten Teil von weißlich-speckiger Farbe. Dazwischen livid verfärbte Partien. Auf dem Schnitt ist das Organ äußerst blaß, Zeichnung undeutlich. Rinde erscheint leicht verbreitert und überquellend. Becken o. B. R. Niere fötale Lappenbildung angedeutet, sonst wie l. Rektum o. B.

Blase: enthält reichliche Menge klaren Urins, Balkenbildung leicht angedeutet.

Prostata o. B.

Dünndarm o. B.

Pharynx und Ösophagus o. B.

Kehlkopf, Trachea mit blutigem Schleim, sonst o. B.

Kieferdrüsen mäßig groß, anthrakotisch.

Thyreoidea o. B.

Herz: klein, sehr schlaff. R. Vo. u. r. Ve. von gehöriger Größe. Muskel d. r. Ve. gut entwickelt. Klappen app. intakt. L. Vo. von gehöriger Größe. L. Ve. erweitert. Muskulatur mäßig bräunlich rot, ohne Einlag. Klappen intakt. Aorta sehr eng, ohne Einlag.

L. Lunge: entsprechend der Verwachsung mit dicken, schwartigen Auflag. bedeckt. Auf dem Schnitt: im Oberlappen gegen die Spitze mehrere, bis kirschgroße Kavernen mit zackigen Rändern mit flüssigem Inhalt. Das übrige Gewebe äußerst blaß, Luftgehalt vorhanden, Blutgehalt vermehrt. Saftgehalt gewöhnlich. R. Lunge mit glatter Oberfläche fühlt sich weich flaumig an. Auf dem Schnitt verhält sich das Gewebe im Oberlappen wie links, dazwischen bis linsengroße, umschriebene dunkelgefärbte Herde. Mittellappen wie Oberlappen. Bei Herausnahme der l. Lunge zeigt sich das Mediastinum verdickt, von brüchiger Konsistenz, gelblicher Farbe, es enthält eine hühnereigroße Höhle mit faserig-fettigen Rändern, die von käsigen Massen erfüllt ist. Hilusdrüsen leicht vergrößert. Schleimhäute der Bronchien leicht gerötet.

Wirbelsäule S-förmig gekrümmt mit der Konvexität im Brustteil nach links, im abdominalen Teil nach rechts.

Schädeldach: schwer und dick. Diploe deutlich. In der r. hinteren Schläfengegend zwischen Dura und Schädelbasis eine reichliche Menge Eiter. Im Längsblutleiter eine mäßige Menge flüssiges Blut. In der Gegend zwischen Crista galli und hinterem Rand der Sella turcica erscheint die Dura abgehoben von einer ausgedehnten knolligen Geschwulstmasse, die zum Teil die Dura durchbricht und ein kleinlappiges, zum Teil knötchenförmiges Aussehen zeigt. Im Bereich dieser Geschwulst

erscheint der Knochen der Schädelbasis angenagt und zerfressen. Zwischen Dura und Knochen eine grünlich-gelbe käseartige schmierige Masse. Außerdem erscheint der Knochen kariös. Vorderer Teil der Squama des l. Temporale. Schläfengegend des Siebbeins und vorderer Teil des Keilbeins kariös zerstört, sämtliche Siebbeinhöhlen sowie die Keilbeinhöhlen ausgefüllt mit schmierigem, käsigem Eiter.

Wie es die bei der Autopsie aufgenommene Photographie wiedergibt, sieht man deutlich zwei etwa haselnußgroße, kugelige, verkäste Gebilde, Tuberkulome, die auf dem zur Crista galli

Fig. 1.

absteigenden Teile des Os sphenoidale gelagert sind. Daran anschließend nach hinten jener Tumor von etwa Fünfmarkstückgröße, der das Gebiet zwischen Proc. clinoid. anteriores beiderseits bis über das Dorsum sellae hinausreichend einnimmt. Vorn greift er über die Leiste, welche die beiden Proc. clinoid. auteriores verbindet, hinaus. Dieses ganze Gebilde ist von schmutzig gelbgrauer Farbe mit zahlreichen Knötchen der verschiedensten Größe übersät. Ein Schnitt in die tumorartige Masse zeigt das Gewebe käsig nekrotisch. Außerdem bemerkt man einen unregelmäßig begrenzten Defekt des knöchernen Teiles in der Gegend der Crista galli sowie Knochenusuren und

Nekrosen an anderen Stellen, z. B. an der Grenze von Os par. und Os front. der l. Seite. Die Dura ist nur in den zentralen Teilen mehr oder weniger in Mitleidenschaft gezogen, während sie sonst makroskopisch keine Veränderungen erkennen läßt.

Am Altas und Epistropheus erscheint der Wirbelkörper sowie die Proc. lat. aufgetrieben und von sehr morscher Konsistenz.

Todesursache: Universaltuberkulose.

Bakteriologischer Befund: Kulturen v. Herzblut. Microc. tetrag., Staphyl. alb. u. aur.. Bact. coli.

Mikroskopischer Befund: Niere, Leber, Milz und Thyreoidea sämtlich ohne Amyloid, Niere von zahlreichen Tuberkelknötchen durchsetzt, zahlreiche Riesenzellen. Tuberkel im Dünndarm. Schädelbasistuberkulose, tuberkulöse Granulationsgewebe mit Riesenzellen, Verkäsung. Hypophysis makroskopisch nicht mehr von dem benachbarten Gewebe abgrenzbar.

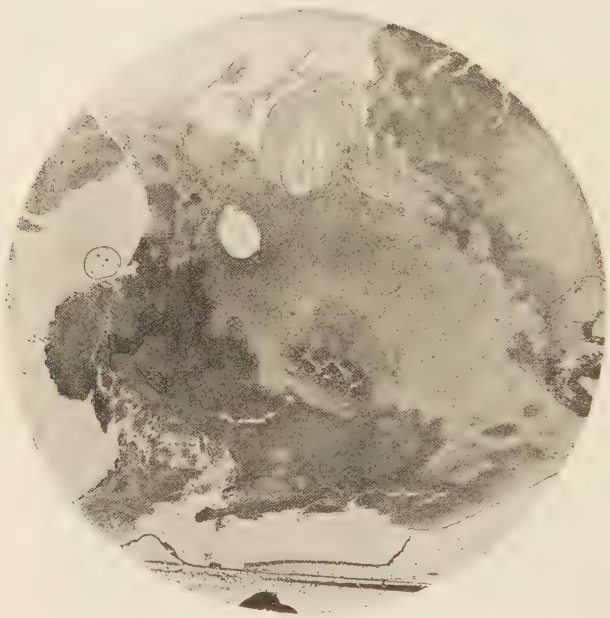

Fig. 2.

Um die Hypophysis histologisch untersuchen zu können, wurde ein großes quadratisches Stück der im Bereich der Sella turcica liegenden Tumormasse herausgenommen, in Zelloidin eingebettet und in Schnitte zerlegt. Nur auf ganz wenigen nacheinander folgenden Schnitten, die ungefähr in der Mitte des herausgestanzten Stückes liegen, finden sich noch Reste der Hypophysis. Das diese umgebende Gewebe ist in ausgedehntester Weise durch die teilweise in käsiger Nekrose begriffenen tuberkulösen Herde zerstört; an den Randpartien der Käsemasse insbesondere in der Umgebung der Hypophysis, findet sich noch reichliches, zum Teil in Knötchenform auftretendes, stark entzündetes Granulationsgewebe, in dem zahlreiche Riesenzellen mit randständigen Kernen nachweisbar sind. Mit van Gieson-Färbung läßt sich in dem die Hypophysis umgebenden Gewebe noch reichlich derbes faseriges Bindegewebe nachweisen. offenbar der Rest der ursprünglichen Dura. Hier findet sich auch eine große Arterie, sicherlich die Carotis interna, deren Muskelwand zwar stellenweise noch erhalten, aber stark entzündlich infiltriert ist, zum Teil selbst Knötchenbildung aufweist, während das Lumen durch eine mächtige, derbe, von zahlreichen Kapillaren durchsetzte Bindegewebswucherung verschlossen ist und die nur in ihrem Zentrum noch zwei kleine Bluträume enthält, in deren Umgebung in verschiedenen Phasen der Organisation sich befindende thrombotische Massen abgelagert sind. Diese jugendlichen Bindegewebszüge, die hier die Organisation veranlassen, sind streckenweise stark rundzellig infiltriert.

Die Hypophysis selbst zeigt zum Teil noch bindegewebige, derbe Abkapselung gegen das umgebende tuberkulöse Gewebe, an anderen Stellen, insbesondere an der vorderen Partie, findet ausgedehnter Einbruch der Tuberkel in das Drüsengewebe hinein statt, so daß große Buchten in die Hypophysis durch die Tuberkel gefressen sind. Das noch besser erhaltene Hypophysen-

gewebe zeigt durchweg eine stärkere Vermehrung der bindegewebigen Gerüstsubstanz. Die Follikel sind überall stark verkleinert wie zusammengepreßt. Die Zusammenpressung ist am stärksten in der Umgebung der Tuberkel, während die dem nervösen Teil anliegende Substanz bessere Erhaltung zeigt, doch ist auch hier das Gewebe sehr stark von Rundzellen durchsetzt, die auch innerhalb der Follikel zwischen den Parenchymzellen liegen. Nahe dem nervösen Teil findet sich eine von niederem kubischem Epithel ausgekleidete leere, über stecknadelkopfgroße Zyste. Der nervöse Teil selbst, der vollständig von einer bindegewebigen Kapsel umgeben ist, zeigt fleckweise auftretende rundzellige Infiltrate, Granulationsgewebe fehlt in ihm.

Fassen wir das Wesentliche des Falles kurz zusammen: Ein 13 jähriges, äußerst schwächliches, anämisches Kind, schon lange an Drüsen- und Knochentuberkulose leidend, zeigt an den verschiedensten Körperstellen tuberkulöse Affektionen. Unter Verlust des Sehvermögens, Auftreten von multiplen Abszessen, Karies usw. tritt unter stark zunehmender Kachexie endlich der Exitus ein. Der Sektionsbefund zeigt neben chronisch ulzerierenden Prozessen in den Lungen mit Kavernenbildung, eitrige käsige Mediastinitis, Knochen- und Drüsentuberkulose, ausgedehnte tuberkulöse Prozesse in der Hypophyse, die den größten Teil des Organes zerstören und nur einen kleinen mehr oder weniger geschädigten übriglassen.

Mit Hinzurechnung des letztbeschriebenen Falles sind im ganzen acht Mitteilungen über Hypophysentuberkulose in der Literatur vorhanden, und es fragt sich, ob wir aus ihnen irgendwelche Anhaltspunkte bezüglich der Symptome der Diagnose, Dauer der Erkrankung und der sie begünstigenden Momente erhalten können. Wenn wir von den einige Male erwähnten Kopfschmerzen absehen, so finden wir nur bei Beck und Sommer Angaben, die mit einer Erkrankung der Schädelbasis in der Gegend der Hyphophyse in Zusammenhang gebracht werden können, bei den übrigen sechs fehlen sie vollständig. Der erste Autor beobachtete Diplopie, vorübergehende Blindheit und Strabismus convergens, Erscheinungen, die er als Folge des Reizes der etwa nußgroßen Geschwulst hinstellt.

Sommer erwähnt Symptome des Tubenverschlusses und eine derbe Vorwölbung vom hinteren Rachendach[1]) oberhalb der rechten Tube nach abwärts. Ferner zeigte sich eine linksseitige Abduzensparese. Später traten dann Nackensteifigkeit und vermehrter Zerebrospinaldruck auf. Man dachte zuerst an einen Tumor des Rachendaches mit Eindruck in das Schädelinnere, entschied sich dann aber wegen der Zerebrospinalsymptome für Meningitis tuberculosa basilaris, welche Annahme auch die Autopsie bestätigte. Das einzige lokalisierte Symptom, die Abduzensparese, faßt Sommer nicht als Druckerscheinung seitens der Hypophyse auf, weil man sich nicht recht vorstellen kann, daß der Optikus, Okulomotorius und Trochlearis nicht eher komprimiert worden seien. Bei den übrigen Autoren fehlen Angaben über lokalisierte Symptome völlig, bemerkenswert erscheint nur, daß in drei Fällen, Wagner, Haushalter, Parisot, der Tod plötzlich und unerwartet eintrat. Das Fehlen jeglicher verwertbarer Erscheinung, die auf eine tuberkulöse Erkrankung der Glandula pituitaria schließen ließe, im

[1]) Der Tumor im Rachendach war, wie sich später herausstellte, nicht durch die vergrößerte Hypophysis bedingt, sondern ein kalter Abszeß.

Verein mit dem häufigeren Vorkommen von Geschwülsten, besonders Adenomen des Hirnanhanges und den bei diesen Erkrankungen hervorgerufenen Symptomen lassen die Diagnose äußerst schwierig, wenn nicht unmöglich machen. Zu verwerten wäre allenfalls der sichere Nachweis von Tuberkulose in anderen Organen in Verbindung mit dem raschen Verlauf der Krankheit, der in den meisten Fällen offensichtlich ist. Über die wirkliche Dauer des Prozesses in der Hypophyse können natürlich nur mehr minder Vermutungen bestehen, und nur das histologische Bild dürfte hier maßgebend sein. Was endlich das begünstigende Moment für die Tuberkulose der Glandula pituitaria darstellt, so läßt sich darüber nichts aussagen, denn es erscheint uns unverständlich, weshalb in einem Falle ein Solitärtuberkel auftritt, trotzdem wir, wie weiter unten ausgeführt, eine gewisse Organimmunität annehmen dürfen, so bei den Fällen von Wagner und Hueter, in anderen trotz nachweisbarer Schädigung der Drüse durch das tuberkulöse Virus kein selbständiger Prozeß zur Ausbildung kommt (vgl. weiter unten über das Verhalten der Hypophyse bei Tuberkulose). Auf diese Fragen werden wir erst an Hand eines viel größeren Beobachtungsmateriales Aufschluß erhalten. Warum aber sind die Mitteilungen über derartige Befunde so äußerst spärlich? Liegt der Grund darin, daß das Organ oft bei der Sektion übergangen wird, oder ist die Tuberkulose überhaupt eine seltene Affektion des Hirnanhanges? Was wissen wir denn überhaupt über die Glandula pituitaria und ihre Tätigkeit? Den anatomischen Bau kennen wir ziemlich eingehend, von ihrer physiologischen Funktion und Bedeutung wissen wir nicht viel, aber immerhin etwas, daß die Drüse eine innere Sekretion hat, regulatorisch auf das Blutgefäßsystem wirkt, Einflüsse auf das Wachstum hat, bei Schwangerschaft an Volumen zunimmt, mit anderen Organen ähnlicher Art, z. B. der Thyreoidea, in enger Korrelation steht, ferner, daß Neubildungen in ihr häufig sind und besonders Adenome in ihr für die Akromegalie verantwortlich gemacht werden. Weit entfernt, eine Aufzählung dessen zu geben, was man über die physiologische und pathologische Tätigkeit des Organes weiß, kann ich nur bemerken, daß es trotz der großen darüber vorhandenen Literatur uns ein noch recht rätselhaftes Gebilde ist und wir bis vor kurzem auch recht wenig mit pathologischen Veränderungen in der Hypophyse anzufangen wußten. Die Arbeiten der letzten Jahre über Akromegalie und den offenbaren Zusammenhang dieser Krankheit mit Tumoren der Hypophyse, speziell Adenomen, haben ihr wieder mehr Aufmerksamkeit zugelenkt. So kommt es, daß in den letzten 15 Jahren fünf Fälle von Tuberkulose bekannt wurden, während die übrigen drei sich auf 60 Jahre verteilen. Zweifellos wird der Hypophysis bei den Sektionen meistens keine weitere Aufmerksamkeit geschenkt. Der Stiel reißt ab und die Drüse bleibt an Ort und Stelle, wird übersehen und vergessen. Gab man sich die Mühe, das kleine Organ zu untersuchen, so geschah es sicherlich nur dann, wenn Tumoren der dortigen Gegend in Frage kamen. Man wußte ja nicht viel über die normalen Verhältnisse, und die pathologischen waren auch wenig bekannt, besonders da doch recht selten solche zur Beobachtung kamen.

Aber das ist nicht der einzige Grund, weshalb wir so selten etwas von der Tuberkulose des Hirnanhanges hören, eine andere Deutung ist nicht von der Hand zu weisen. Sehen wir uns einmal im Körper nach anderen Organen um und wir werden bald finden, daß der Tuberkelbazillus für gewisse Organe eine Prädilektion besitzt, während andere von ihm seltener ergriffen werden oder durchgehends von ihm verschont bleiben. Dies trifft für eine Reihe drüsiger Organe zu, in besonderem Maße für diejenigen, denen man eine innere Sekretion zuschreibt.

Bei der Schilddrüse und Parathyreoidea spielt Tuberkulose keine nennenswerte Rolle, primäre Hodentuberkulose ist selten, vom Nebenhoden fortgeleitete findet sich häufiger. Von den Ovarien weiß man, daß sie selten tuberkulös erkranken. Die Thymusdrüse erkrankt sehr selten, und man findet sehr selten größere käsige Knoten in ihr, ausgenommen natürlich miliare Tuberkel bei allgemeiner Miliartuberkulose; dasselbe gilt vom Pankreas. Auch die Nebenniere macht hiervon keine Ausnahme. Es besteht hier gewissermaßen eine Organimmunität gegenüber dem Kochschen Bazillus, und es liegt nahe, für die Hypophyse, deren anatomischer Bau und deren physiologische Funktion, soweit sie bekannt ist, viele Analoga mit den übrigen Blutgefäßdrüsen aufweist, eine ähnliche Unempfänglichkeit anzunehmen, was mit der Seltenheit derartiger Befunde auch übereinstimmen würde (obgleich gerade in letzter Zeit die Glandula pituitaria öfters bei Sektionen von Phthisikern genauer untersucht wurde, ohne in ihr Tuberkulose nachweisen zu können). Unter anderen verdanken wir dem Franzosen P. Thaon[9] eingehende und genaue Untersuchungen der Hypophysis von Tuberkulösen. Von 23 Fällen beschreibt er 15, die nicht durch eine andere Krankheit kompliziert waren, ausführlicher. Nur ein einziger Fall wies einen nekrotischen Herd im Drüsenlappen auf, aber der Autor wagt es nicht, ihn als Tuberkel anzusprechen; denn, obwohl die Zellen kernlos, schlecht gefärbt, zerstückelt und von gleichmäßigem Protoplasma waren, so fand sich doch keine Verschmelzung der degenerierten Bestandteile im Zentrum des Herdes, auch keine Leukozytenanhäufung. Ebenso fehlte der Nachweis von Kochschen Stäbchen. In anderen Fällen sah man Leukozytenansammlung in der Nachbarschaft der Gefäße des Drüsenkörpers, doch läßt sich dies nicht als etwas Spezifisches ansprechen; denn man findet solche Herde häufiger bei verschiedenen Infektionskrankheiten. Am Bindegewebe bestanden Verdichtungen und öfters echt sklerotische Veränderungen in Gestalt von zerstreut liegenden Inseln mit dichten, kurzen Faserbündeln, die manchmal den Zusammenhang der Zellen aufhoben und sie wie abgeschnürt zu zweien oder dreien zusammen liegend erscheinen ließen. Dieses Gewebe war an manchen Stellen viel kernreicher, jünger als an solchen, wo älteres kernärmeres auf dem Schnitt getroffen war. Die Drüsenzellen selbst zeigten in chronischen Fällen größeres Volumen, waren blässer und hatten weniger Granula. Die zyanophilen Elemente herrschten vor, aber auch die chromophoben schienen vermehrt, riesige Kerne waren besonders auffallend. Zwischen den Zellen und in den Gefäßen lag spärliches, meist basophiles Kolloid.

In akuten Fällen dagegen prävalierte azidophiles Kolloid, das die Gefäße freiließ. Hier war die Färbeaffinität lebhafter bei stärker ausgeprägter Granulation, auch mehr Vakuolen waren vorhanden. Die Vermehrung der zyanophilen und chromophoben Zellen bestand auch in den akuten Fällen. Entsprechend dem rascheren Verlauf des Prozesses ist die Sklerose hier weniger entwickelt. Dies unterschiedliche Verhalten der Drüse bei akuter und chronischer Tuberkulose deutet T h a o n im ersten Falle für eine gesteigerte Tätigkeit des Organes, wohingegen er das Bild bei letzterer als eine Hypofunktion auffaßt. Zu bemerken ist noch, daß eine auffallende Kleinheit der Thyreoidea sich feststellen ließ. Diese geschilderten histologischen Veränderungen fanden sich teilweise auch bei anderen Erkrankungen, aber nie in dem Maße, so daß man sie wohl mit Recht auf Rechnung der Toxine des Tuberkelbazillus setzen darf, wenngleich man die Veränderungen auch nicht als Hypophysentuberkulose auffassen kann.

Trotz dieser offenbaren Beeinflussung der Drüse durch das tuberkulöse Virus ist sie doch gegen ein direktes Ergriffensein sehr geschützt, was man auch daraus schließen muß, daß sie in den meisten Fällen von tuberkulöser Meningitis nicht affiziert wird, für welches Verhalten T h a o n das Fehlen jeglicher Kommunikation mit den Gefäßräumen der Meningen verantwortlich macht. Selbst wenn der destruierende Prozeß per continuitatem an den Hirnanhang herantritt, kann er das übrige Gebilde unversehrt lassen und nur an der Angriffsstelle seine zerstörende Wirkung entfalten.

Wenn wir zum Schlusse kurz resümieren, so können wir nach den bisherigen Veröffentlichungen über die Tuberkulose der Hypophyse folgendes sagen: Die tuberkulöse Erkrankung des Hirnanhanges ist eine seltene Erscheinung und bietet in dieser Hinsicht analoge Verhältnisse mit den anderen Blutgefäßdrüsen bzw. Organen mit innerer Sekretion. Eine absolute Immunität des Organes besteht nicht, wohl eine relative, unterstützt durch Schutzvorrichtungen anatomischer Art (Durakapsel, geringe Kommunikation). Ausgedehnte tuberkulöse Zerstörung der Hypophysenumgebung können auf die Drüse selbst übergreifen, wie das unser Fall lehrt. Klinische Erscheinungen spezieller Art kennen wir nicht, sie fehlen auch in unserem Falle, weshalb auch eine Diagnose zurzeit höchstens per exclusionem gestellt werden kann. Vielleicht wird die Röntgentechnik hier eingreifen können. Ob eine Therapie möglich ist, läßt sich vorderhand noch nicht entscheiden. Der Exitus tritt öfters plötzlich unter dem Bilde von Konvulsionen ein, meist bereitet eine Basalmeningitis tuberculosa das Ende.

Zum Schlusse bleibt mir noch die angenehme Pflicht, an dieser Stelle Herrn Prof. Dr. O b e r n d o r f e r für seine stets liebenswürdige Beihilfe und Unterstützung sowie für die Überlassung der Präparate meinen wärmsten Dank auszusprechen.

Literatur.

1, Beck, Tuberkulöse Entartung des Hirnanhanges als Ursache der Diplopie und des Strabismus. Ammons Ztschr. f. d. Ophthalmologie 1835. Heidelberg und Leipzig. — 2. E. Wagner, Tuberkulose der Glandula pituitaria. Arch. d. Heilk. 1862. Leipzig. — 3. E. Lancereaux, in Traité d'anatomie pathologique 1883. — 4. Boyce and Beadles, in Journal of Pathology and Bacteriology, Edinbourg 1892. — 5. C. Hueter, Hypophysistuberkulose bei einer Zwergin. Virch. Arch. 1905 II. — 6. P. Haushalter et M. Lucien, Polyurie simple et Tubercule de l'Hypophyse. Revue neurologique 1908 p. 1. — 7. M. Lucien et J. Parisot, Tuberculose de l'hypophyse et diabète sucré. Revue neurologique 1909 (No. 16) p. 970. — 8. H. Sommer, Zur Tuberkulose der Hypophyse. Ztschr. f. Laryngologie 1910, Bd. 2, H. 4, S. 355. — 9. P. Thaon, L'Hypophyse à l'état normal et dans les maladies. Paris 1907.

Lebenslauf.

Verfasser dieser Arbeit wurde am 22. Dezember 1881 zu Düsseldorf (Rheinprovinz) geboren. Er absolvierte im Jahre 1906 das Gymnasium zu Düren (Rheinland) und studierte in Bonn, München und Berlin Medizin von Ostern 1906 bis Ostern 1911.